

サル類の疾病と病理のための研究会

出版のご案内

サル類の疾病 カラーアトラス



編集：サル類の疾病と病理のための研究会

発行：社団法人 予防衛生協会

ご購入方法

同封の購入フォームか、SPDPのウェブサイトからダウンロードした購入フォームに必要事項をご記入の上、下記までご返信下さい。

E-mail または FAX で承ります。

フォームのURL: http://www.spdp.jp/special/Atlas_Order_Form.pdf

★購入フォーム記入上の注意★

- * 氏名、所属、所属住所、購入冊数は必ずご記入下さい。
- * 「サル類の疾病と病理のための研究会」会員がご購入の場合は、会員番号をご記入下さい。ご不明の場合は、通信欄にその旨ご記入下さい。
- * 会員価格での販売は、会員1名につき1冊に限らせて頂きます。
- * 学生用のご注文の際は、在籍学校名、学部名、学科名と、指導教官名、指導教官の連絡先 E-mail アドレスをご記入下さい。ご予約内容について照会させて頂く場合がございます。

代金のお支払い

次の口座へ合計金額を振り込み下さい。恐れ入りますが、払い込み手数料はご負担下さい。

ゆうちょ銀行 00100-8-473024

(他銀行から: 店番 019 当座 0473024)

加入者名: サル類の疾病と病理のための研究会

なお、送料はサル類の疾病と病理のための研究会が負担致します。

編集：サル類の疾病と病理のための研究会

発行：社団法人 予防衛生協会

サイズ：A4版 203ページ

画像総数：430点

価格

標準販売価格：4,000円

会員特別価格：3,000円

学生割引価格：2,000円

(消費税は不要です)

お申し込み / お問い合わせ

サル類の疾病と病理のための研究会 事務局

〒305-0843 茨城県つくば市八幡台1-1 霊長類医学科学研究センター内

(担当) 板垣伊織

E-mail: spdp.itagaki@gmail.com FAX: 029-837-2299

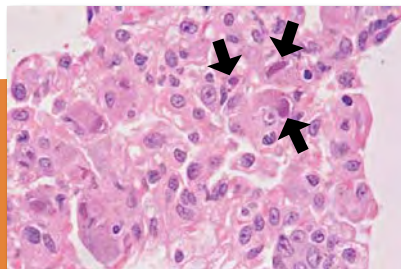
サル類の疾患カラーアトラス

サル類の疾病と病理のための研究会 (SPDP) がかねてから編集作業を進めていた「サル類の疾病カラーアトラス」。いよいよデビューです。発行部数には限りがありますので、ぜひお早めにご購入下さい。

掲載疾患 / 症例総覧

I. 全身性疾患

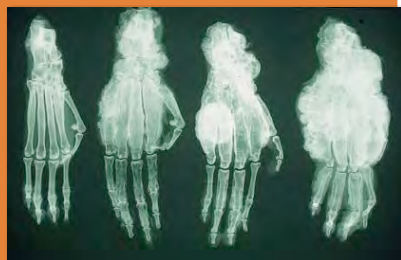サル痘、ヤバ痘、Bウイルス感染症、サル水痘ウイルス感染症、サイトメガロウイルス感染症、麻疹、サル免疫不全ウイルス感染症、サルベータレトロウイルス感染症、サルのヒコルナウイルス感染症、結核症、非定型抗酸菌症、細菌性赤痢、エルシニア症 (1)、エルシニア症 (2)、サルモネラ症、カンピロバクター症、肺炎桿菌感染症 (1)、肺炎桿菌感染症 (2)、Pseudomonas alcaligenes による線維素性胸膜肺炎、パスツレラ症、黄色ブドウ球菌感染症、蟯虫症、鉤頭虫症、糞線虫症、アライグマ回虫幼虫移行症、ゴンギロネマ症、サルマラリア、トキソプラズマ症、クリプトスポリジウム症、赤痢アメーバ症、急性胃拡張症候群、消耗性症候群、自己免疫性溶血性貧血、(皮質) 過骨症、骨格壊血病、骨軟化症、線維性骨異栄養症



II. 局所性疾患

1 外景、皮膚および付属器、運動器

正常体型、肥満、削瘦、変形性脊椎症、強直性脊椎関節症、下顎骨の骨増生、尾と後肢の骨増生、咬傷、咬傷による蜂巣炎、癩痕化した咬傷、自傷、直腸脱、凍傷、慢性臍ヘルニア、嵌頓臍ヘルニア、単径ヘルニア、下顎部膿瘍、下血 (エルシニア症)、下痢 (エルシニア症)、発赤、Bウイルス感染による皮膚の糜爛、オイルアジュバントによる異物肉芽腫、毛包虫症、住肉胞子虫症、肋間筋の出血、リンパ腫の筋肉病変、慢性カドミウム中毒、慢性カドミウム中毒の対照、咬傷による骨折 (X線写真)、頭蓋骨の限局性骨増生、リンパ腫、横紋筋肉腫、類上皮肉腫、肥満細胞腫、毛芽腫、血管肉腫、乳癌



2 奇形

奇形 (X線写真)、奇形、無眼球症

3 循環器系

粥状動脈硬化症、冠状動脈硬化症、心筋梗塞、心筋壊死

4 造血器系

SIV感染における脾腫、脾腫、脾腫と多発性巣状壊死 (エルシニア症)、ミクロフィラリアによる結節性脾病変、ミクロフィラリア、エキノコックス症、リンパ節膿瘍、SIV感染におけるリンパ節の腫大、ホジキン病様リンパ腫、リンパ腫、白血病

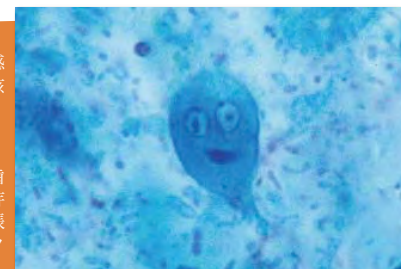

サル類の疾病カラーアトラス

掲載疾患 / 症例総覧 (続き)

5 呼吸器系

鼻炎、肺気腫と出血、肺気腫、炎症性水腫、炭粉沈着症、SIV感染サルにみられた肺炎、吸引性 (誤嚥性) 肺炎、肺膿瘍、肺結核症、ニューモシスティス症、肺ダニ症



6 消化器系

口蓋裂、兎唇および口蓋裂、歯肉の過形成、口粘膜潰瘍、乳歯遺残、歯髓腫、根尖膿瘍、口腔カンジダ症、エナメル上皮歯芽腫、扁平上皮癌、リンパ腫、過食による急性胃拡張、急性胃拡張症候群、毛球、胃潰瘍、多発性出血性糜爛・潰瘍、胃ヘリコバクター感染症、寄生虫性胃ポリープ、胃痛、リンパ腫、結腸捻転、毛球による腸閉塞、小腸充出血、大腸穿孔性潰瘍、単核細胞浸潤性腸炎、サイトメガロウイルス感染症、アデノウイルス感染症、ロドコッカス・エキイ感染症、壊死性小腸炎、多発性偽膜性大腸炎、多発性壊死性大腸炎、腸ヘリコバクター感染症、バラランチジウム症、吸虫、サル条虫、小腸胃虫症、腸結節虫症、大腸癌、直腸癌、リンパ腫

7 肝臓・膵臓

多発性嚢胞、被膜下血腫、溶血性貧血、脂肪肝、脂肪変性、アミロイド症、肝細胞壊死、多発性巣状壊死、多発性巣状壊死と膿瘍、巣状壊死、Tyzzer病、巣状壊死と肉芽腫、ヘパトチスティス感染症、肝細胞癌、ランゲルハンス島のアミロイド沈着、ランゲルハンス島の過形成、膵内分泌細胞癌、アデノウイルス感染による膵炎



8 体腔

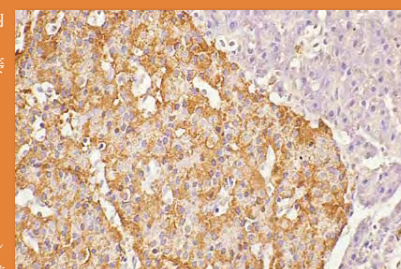
血腹症、化膿性腹膜炎、腹膜線維症、腺癌

9 泌尿器系

嚢胞腎、腎異形成、水腎症、急性尿管壊死、糸球体アミロイド症、間質の線維化を伴う尿管萎縮 (カドミウム腎症)、サイトメガロウイルス感染症、尿管シュウ酸カルシウム沈着症、壊死性膀胱炎、膀胱粘膜上皮の好酸性封入体、腎癌

10 生殖器系 (周産期疾患を含む)

卵巣の成熟型 (良性) 奇形腫、子宮脱と自傷症、胎盤停滞、子宮内膜症、Bウイルス感染による腔の糜爛、化膿性膣炎、流産胎仔、死産、死胎、子宮外妊娠、子宮外妊娠胎仔、正常精巣、精巣萎縮、精巣褐色萎縮、精囊結石、陰茎癌



11 内分泌系

副腎骨髄脂肪腫、副腎出血

12 神経系、感覚器

内水頭症、脳挫傷、正常およびパーキンソン病モデルサルの脳、脳軟化症、神経細胞壊死、脳出血、非化膿性脳炎 (犬ジステンパー症)、SIV感染サルにみられた脳炎、急性化膿性髄膜炎、髄膜炎、肉芽腫性脳炎、大脳基底核のミネラル沈着、リスザルの実験的プリオン症、老人斑 (成熟型老人斑)、老人斑 (び漫型老人斑)、星状膠細胞腫、新生仔網膜出血、先天性白内障、黄斑変性、瞳孔膜遺残、正常眼底

サル類の疾病カラーアトラス